ÜBER DAS

ENCHONDROM DES HODENS.

INAUGURAL-DISSERTATION

ZUR ERLANGUNG DER DOKTORWÜRDE

IN DER

MEDIZIN, CHIRURGIE UND GEBURTSHILFE

UNTER DEM PRÆSIDIUM VON

Dr. **P. BRUNS**

O. Ö. PROF. DER CHIRURGIE UND VORSTAND DER CHIRURG. KLINIK IN TÜBINGEN

DER MEDIZINISCHEN FAKULTÄT ZU TÜBINGEN

VORGELEGT VON

H. MOHR

APPROB. ARZT.

TÜBINGEN, 1894.

H. LAUPP'SCHE BUCHHANDLUNG

ÜBER DAS

ENCHONDROM DES HODENS.

INAUGURAL-DISSERTATION

ZUR ERLANGUNG DER DOKTORWÜRDE

IN DER

MEDIZIN, CHIRURGIE UND GEBURTSHILFE

UNTER DEM PRÆSIDIUM VON

DR. **P. BRUNS**
O. Ö. PROF. DER CHIRURGIE UND VORSTAND DER CHIRURG. KLINIK IN TÜBINGEN

DER MEDIZINISCHEN FAKULTÄT ZU TÜBINGEN

VORGELEGT VON

H. MOHR
APPROB. ARZT.

TÜBINGEN, 1894.
H. LAUPP'SCHE BUCHHANDLUNG

Meinem hochverehrten Lehrer, Herrn Prof. Bruns, sage ich für die freundliche Unterstützung bei dieser Arbeit meinen verbindlichsten Dank.

H. Mohr.

Digitized by the Internet Archive
in 2026

https://archive.org/details/IA41552309_0093

Der Knorpel als Bestandteil von Mischgeschwülsten des Hodens ist häufig beobachtet worden, am häufigsten bei Kystomen, wo er in der Mehrzahl der Fälle vorkommt, seltener bei Sarkomen und Carcinomen. In vielen Fällen nimmt er die Hauptmasse des Tumors ein, so dass der charakteristische Bestandteil des Tumors nur bei mikroskopischer Untersuchung kenntlich wird. Dagegen sind reine Enchondrome des Hodens äusserst selten, so dass Kocher [1]) im Jahre 1887 nur 8 solche Beobachtungen sammeln konnte. Es sind das nach Kocher's Definition solche Tumoren, welche ausser Knorpel keine Gewebsneubildung enthalten, welche häufig einen selbständigen Charakter annimmt. Selbst unter den als reine Hoden-Enchondrome veröffentlichten Fällen finden sich eine Anzahl, welche dieser Definition nicht entsprechen.

Es dürfte daher von Wert sein, einen in der Bruns'schen Klinik kürzlich vorgekommenen Fall von reinem Hodenenchondrom des näheren zu beschreiben.

1) Th. Kocher. Die Krankheiten der männlichen Geschlechtsorgane. Deutsche Chirurgie. Liefg. 50 b.

Patient, Holzhauer, 47 Jahre alt, aufgenommen 30. XI. 93, war bisher immer gesund. Sein Vater starb an Knochenfrass, die Mutter an Lungenentzündung, ein Bruder an Schwindsucht. Vor 7 Wochen wurde durch Schmerzen in der rechten Inguinalgegend die Aufmerksamkeit des Patienten auf seinen rechten Hoden gelenkt, der ihm grösser und härter als der linke erschien. Von da ab sei der rechte Hoden rasch aber schmerzlos grösser geworden.

Status praesens: Untersetzt gebauter Mann mit gutem Ernährungszustand. Der rechte Hoden ist eine kugelige, fast orangengrosse Geschwulst von völlig glatter Oberfläche und knorpelharter, gleichmässiger Konsistenz umgewandelt. Nur entsprechend dem Schwanz des Nebenhodens fühlt sich der Tumor etwas weicher an. Die Haut des Scrotums nicht verändert. Die Geschwulst im Scrotum leicht verschieblich, Samenstrang nicht verdickt, Palpation der Geschwulst schmerzlos. In der rechten Inguinalgegend ist eine Kette indurierter, mässig vergrösserter Lymphdrüsen zu fühlen.

Am 5. XII. Operation in Aethernarkose. Rechtsseitige Kastration. Seitlicher Schnitt durch die Haut des Scrotums von der Basis bis zur Raphe. Auslösen des glatten Tumors aus dem lockeren Zellgewebe. Das nicht verdickte Vas deferens wird hoch oben durchtrennt, der übrige Samenstrang in zwei Portionen unterbunden und durchtrennt. Drainage der Wundhöhle durch ein Knopfloch nach unten und hinten. Hautnaht mit Seide, trockener, aseptischer Verband.

9. XII. Heilung per primam. Patient wird mit einem Suspensorium entlassen. Die nach ½ Jahr vorgenommene Nachuntersuchung ergab,

Fig. 1.

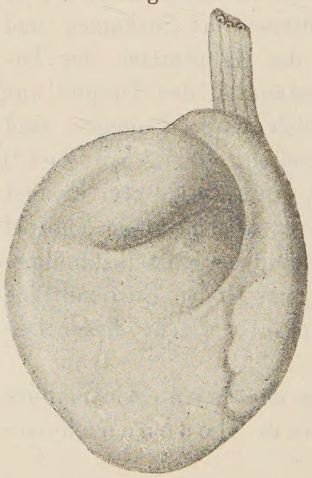

Fig. 2.



dass Pat. seit der Operation gesund und recidivfrei geblieben ist.

Der exstirpierte Tumor (vgl. Fig. 1) ist nirgends mit der Tunica albuginea,

welche ihn völlig umschliesst, verwachsen, von regelmässig ovoider Form mit dem dicken Ende nach unten und misst im vertikalen grössten Durchmesser 5,6, im horizontalen 4,9, im sagittalen 4,3 cm. Seine Konsistenz ist überall gleichmässig knorpelhart, seine Oberfläche an einzelnen Punkten vollkommen glatt, an anderen mit stecknadelknopf- bis linsengrossen, flachen Erhebungen versehen. Im übrigen lässt seine Oberfläche dieselben hirnwindungenähnlichen Züge erkennen, welche auch die Schnittfläche zeigt.

Auf der Schnittfläche (vergl. Fig. 2). präsentiert sich, in ihrer ganzen Ausdehnung gleichmässig, ein Konvolut von massenhaften rundlichen und länglichen, verzweigten und gewundenen Querschnitten von ca. 1—5 mm Durchmesser, ähnlich dem Schnitt durch eine acinöse Drüse, von rötlichweisser und stellenweise gelblicher Färbung, glänzendem Aussehen und knorpelharter Beschaffenheit. Zwischen diesen einzelnen Knochenbälkchen verlaufen Züge spärlichen Bindegewebes, bald dicker, bald so zart, dass die einzelnen Bälkchen sich unmittelbar zu berühren scheinen. Die Konsistenz ist auf der ganzen Schnittfläche gleichmässig hart.

Auf der vorderen äusseren Fläche des Tumors, ungefähr der Höhe des Nebenhodenkopfs entsprechend und von ihm am äusseren Rand der Geschwulst schräg hinablaufend, liegt, von der Albuginea überzogen, ein etwa wallnussgrosser Tumor von lipomähnlicher Konsistenz, welcher sich leicht auf der Unterlage verschieben lässt. Der Durchschnitt zeigt drüsig-lappigen Bau. Die Albuginea ist nirgends verdickt, Nebenhoden und Samenstrang liegen an normaler Stelle und sind von normaler Konsistenz und Gestalt.

Die mikroskopische Untersuchung (frische Hämatoxylin-Carminschnitte) ergibt: Die Knorpelsubstanz besteht aus hyalinem, zellreichem Knorpel, dessen Zellen meist rundlich, seltener unregelmässig gestaltet und im allgemeinen von bedeutender Grösse sind. Die meisten haben eine Kapsel und 1—2, seltener mehr Kerne. Einzelne Zellen tragen im Innern wasserhelle, vakuolenähnliche Pünktchen, kleiner wie die Kerne. Die Grundsubstanz verschwindet an den schmäleren und anscheinend jüngeren Bälkchen oft fast vollkommen. Die Zellen gehen an der Peripherie der Knorpelsubstanz kontinuierlich in die umgebenden bindegewebigen Septen über, indem die Zellen immer mehr zusammenrücken, und ihre Kerne sich mehr und mehr den Bindegewebssepten parallel stellen. Zugleich geht die Hämatoxylinfärbung der Knorpelgrundsubstanz allmählich in die Färbung des Bindegewebes über. Centrale Erweichung des Knorpels ist nur an wenigen Punkten minimal angedeutet.

Die Bindegewebssepten haben meistens nur $^1/_5$—$^1/_{10}$ der Breite der Knorpelbälkchen, sind an einzelnen Stellen in geringem Masse kleinzellig infiltriert und zeigen kernreiches, stellenweise wucherndes, an anderen Stellen in Verschleimung übergehendes Bindegewebe. Die Gefässe der Schicht sind relativ zahlreich und teilweise stark erweitert. Spärliche atrophische Hodenkanälchen, zwischen dem Bindegewebe verlaufend, sind

hier und da noch zu erkennen. In etwa einem Drittel der Präparate finden sich an wenigen Punkten cystisch erweiterte, an Umfang nur den kleinsten der Knorpelbälkchen auf dem Durchschnitt gleichkommende Hodenkanälchen, deren Wandepithel in lebhafter Wucherung begriffen ist, sodass die kleineren Cysten ganz ausgefüllt werden; die grösseren zeigen im Centrum schleimige Entartung der Zellen und teilweise rein schleimige Substanz. Die Wand bildet eine einzellige Cylinderepithellage, nach dem Centrum zu werden die Zellen immer grösser und flacher, ähnlich dem Bilde des Rete Malphigii. Einzelne Cysten zeigen Ausbuchtung der Wände und teilweise völlige Abschnürung von Wandstücken. Im ganzen tritt diese Cystenbildung in so spärlichem Masse auf und so sehr der Knorpelbildung gegenüber zurück, dass sie als sekundär anzusehen ist und damit die Diagnose des Tumors auf reines Enchondrom des Hodens zu stellen ist. Die Untersuchung des drüsig-lappigen Tumors, entsprechend dem Nebenhodenkopf sitzend, ergibt teilweise fettig degeneriertes Hodengewebe.

Gehen wir nun daran, die Kasuistik des reinen Hodenenchondroms aus der Litteratur zusammenzustellen, so erwächst daraus eine nicht geringe Schwierigkeit, dass die Ansichten der Autoren, ob reines Enchondrom, ob Mischgeschwulst, oder gar nur accidentelle Knorpelbildung vorliegt, über manche Fälle auseinandergeht. Im ganzen lassen sich, wenn man Kocher's Definition zu Grunde legt, einschliesslich des vorliegenden Falles wohl 12 Fälle zusammenstellen. Sie sollen im Folgenden einzeln angeführt werden.

Von den 8 Fällen aus der grundlegenden Arbeit Dauvé's [1]) welche dieser als reine Enchondrome auffasst, erkennt Kocher 5 als solche an, nämlich die Beobachtungen von Paget, Zambaco, Dauvé, Verneuil und L'honneur. Die 3 übrigen Fälle Dauvé's (Richet, Sonon, Cooper) sind Kombinationsgeschwülste mit Kystom und Carcinom.

Der Fall von Paget [2]), der an Lungenmetastasen zu Grunde gegangen ist, bietet besonderes Interesse dar.

Er betrifft einen 37jährigen Mann, welcher 2 Jahre vor der Operation einen heftigen Schlag gegen den rechten Hoden erhält. In der Folge stetige Volumzunahme des Hodens. Semikastration mit Entfernung des Samenstrangs bis zum Leistenring. Der entfernte Tumor ist ovoid, 7 cm lang, $5^1/_2$ cm dick. Tunica albuginea und vaginalis ein wenig verdickt und adhärent. Die Schnittfläche des Tumors zeigt eine Zusammensetzung aus cylindrischen und knotigen Knorpelfragmenten von 1—3 mm Breite,

1) Mémoires de la societé de Chir. Paris 1865.
2) Medico-chirurg. Transactions. T. 38.

umgeben von festem Bindegewebe. An einzelnen Stellen ist eine dünne Samenkanälchen führende Schicht von Hodengewebe zwischen Tumor und Albuginea erhalten. Oberhalb dieser Geschwulst liegt eine zweite kegelförmige, aus ähnlichen aber kleineren Knorpelstücken wie die erste gebildet und weiter oberhalb dem Verlauf des Samenstrangs entlang eine ganze Reihe knorpeliger Knoten.

Im folgenden Monat allgemeine Kachexie des vorher blühenden Mannes, Dämpfung über den Schlüsselbeinen und rechts hinten unten über der Lunge. Nach kurzer Zeit plötzlicher Tod.

Sektionsbefund: Von der Operationsnarbe aus gehen zwei erweiterte, mit knorpeligen Massen gefüllte Lymphgefässe zu einer hühnereigrossen Drüse, deren Durchschnitt ein fibrocartilaginöses Gerüst zeigt mit Höhlen, welche klare Flüssigkeit enthalten. In das Lumen der V. cava inf., welche mit dieser Drüse fest verwachsen ist, ragt ein knorpeliger Zapfen hinein. In den 5 kgr schweren Lungen eine Unmasse von knorpeligen Knoten, die übrigen Organe frei von Metastasen.

Weniger genau ist Zambaco's Beobachtung.

P., 23 Jahre alt, bemerkte nach einem Schlag gegen den rechten Oberschenkel Anschwellung des rechten Hodens, verbunden mit Schmerzen, welche nach einigen Tagen wieder verschwanden. In der Mitte der Hinterfläche des Hodens ist ein kleiner harter Tumor zu fühlen. Der durch Kastration entfernte Hoden zeigt auf der ganzen Schnittfläche knorpeliges Aussehen und ist im Bereich des Tumors an der Hinterfläche gleichmässig hart, in den übrigen Teilen weicher und von kleinen, Graaf'schen Follikeln ähnlichen Cysten durchsetzt.

Dauvé beobachtete folgenden Fall.

Mann, von 26 Jahren, von kräftiger Konstitution. Keine Infektion, kein Trauma des Hodens vorausgegangen. Juni 59 bemerkte Pat. einen harten schmerzhaften Knoten am äusseren unteren Teil des rechten Hodens, welcher von da an bis März 61 ununterbrochen aber schmerzlos zu solcher Grösse wuchs, dass Pat. durch die Schwere der Geschwulst belästigt. Die Geschwulst misst 11 cm in die Länge, 8 cm in die Breite, ist eiförmig, von glatter Oberfläche, oben von festerer Konsistenz wie unten, wo sich mehrere weiche schmerzhafte Stellen durchfühlen lassen, im übrigen indolent, undurchsichtig. Samenstrang verdickt, bei Druck schmerzlos.

Kastration mit Entfernung des Samenstrangs am 5. III. 61. Gewicht der Geschwulst 310 gr. Die oberen zwei Drittel des Hodens sind in eine Menge von rundlichen, länglichen und gewundenen Knorpelknoten, durch rötliches Bindegewebe von einander getrennt, umgewandelt. Das untere Drittel ist weicher, teilweise fettig entartet, mit weniger reichlichen Knorpelmassen durchsetzt. Die Albuginea verdickt, Samenstrang an der

Durchschneidungsstelle gesund, mit dem Nebenhoden verwachsen. Der Nebenhoden repräsentiert eine weiche, graue, mit dem Haupttumor durch eine teilweise vereiterte bindegewebige Schicht fest verwachsene Masse. Seinen Kopf bildet ein von kolloiden und bindegewebigen Massen durchsetzter nussgrosser Knorpelknoten. Die weiche Masse des Nebenhodens zeigt mikroskopisch massenhafte degenerierte Knorpelzellen und fettige Entartung. Die Knorpelzellen des Haupttumors sind meistens dreikernig, einzelne grössere und unregelmässige Zellen bis zehnkernig. Die Knorpelbälkchen, 4—5 mm breit, lassen sich nicht aus dem Bindegewebe herausschälen. Von normaler Hodensubstanz nichts zu sehen, keine Cysten.

In der 2. Woche nach der Operation Entwicklung eines rapide wachsenden fungösen Tumors am Schnittende des Samenstranges, dann Meteorismus, Fieber, Erbrechen, Oedeme der linken unteren Extremität, Schmerzen in der Hüfte und im Bauch, zunehmende Kachexie, nach 3 Monaten Tod.

Die Sektion ergibt Schwellung und teilweise Vereiterung der Lymphdrüsen des Unterleibs. Abscess zwischen Psoas und Hinterfläche der linken Niere. Mit dem Duodenum verwachsen und in dasselbe perforiert ein zweiter faustgrosser Abscess zwischen Aorta und Duodenum. Mikroskopisch lässt der Inhalt der Abscesse einzelne Knorpelzellen und massenhafte, den Kernen des Hodenenchondroms sehr ähnliche glänzende Körperchen erkennen. Die Geschwulst am Samenstrang zeigt im Mikroskop dieselben Enchondromtrümmer wie die Abscesse im Bauch, in noch reichlicherer Anhäufung. Vas deferens und Prostata intakt. A. und V. spermatica bindegewebig verödet und verdickt, Lymphgefässe und Lymphdrüsen in ihrer Umgebung geschwellt und teilweise vereitert.

Verneuil[1]) berichtete über folgende Beobachtung.

Bei einem 45jährigen Manne hatte sich vor 5 Jahren nach einem Schlag gegen den linken Hoden ein kleiner, harter, auf Druck schmerzhafter Knoten entwickelt, welcher im Verlauf von 3 Jahren unter immer heftigeren Schmerzen bis zu Eigrösse heranwuchs. Während die Schmerzen zeitweilig verschwanden, wuchs der Tumor rapide unter neuerdings wieder auftretenden, lanzinierenden anfallsweisen Schmerzen.

Der rechte Hoden bildet einen ovoiden Tumor, 12—13 cm hoch, 8 cm breit, bis zum Leistenring reichend, auf Druck fast schmerzlos, ausser an einem Punkte der Vorderfläche, welcher sich weich anfühlt. Der übrige Tumor überall von knorpelharter Konsistenz, an der Innenseite einige leichte Unebenheiten, die Haut unverändert, Samenstrang nicht verdickt, Inguinaldrüsen nicht geschwollen.

Kastration. Gewicht des Tumors 400,0. Die Blätter der Tunica vaginalis bilden an einzelnen Stellen schwartige, bis 3 mm dicke Verwachsungen, an anderen mit seröser Flüssigkeit gefüllte Höhlen. Sero-

1) Dauvé. Mémoires de la societ. de chir. Paris 1865.

tum, Samenstrang und Nebenhoden zeigen ähnliche Verwachsungen mit den benachbarten Teilen. Die Albuginea nicht verdickt und verwachsen, zwischen ihr und dem Tumor eine drüsige, in fettiger Entartung begriffene Schicht alten Hodengewebes von 2—6 mm Dicke. Der eigentliche Tumor besteht aus fünf kugeligen durch gegenseitigen Druck etwas deformierten Knoten von 3—4 cm Durchmesser, die Zwischenräume zwischen den einzelnen Knoten sind ausgefüllt durch mehr oder weniger festes, von teilweise degenerierten Samenkanälchen durchzogenes Bindegewebe, welches an einzelnen Stellen weiche Stellen zeigt. Diese bestehen aus wuchernden, teils in unregelmässigen Haufen zusammengeballten, teils in Erweichungshöhlen flottierenden Epithelien. Die sehr harten Knoten werden von rötlich-weissen oder gelblichen, von Bindegewebe durchzogenen und in unregelmässigen Figuren auftretenden Knorpelstücken zusammengesetzt. Der 5. untere Knoten zeigt eine centrale, nussgrosse Erweichungshöhle mit zerfetzter, aus degeneriertem Knorpel bestehender Wand und homogenem, zähem, gelbgrünlichem Inhalt, der im Mikroskop keine Eiterkörperchen, aber neben Fetttröpfchen massenhafte helle Knorpelkerne erkennen liess.

Die Operationswunde heilte normal, jedoch traten bald Lungensymptome auf, welche 5 Mon. nach der Operation zum tötlichen Ausgang führten.

Der Fall von L'honneur[1]) ist folgender.

Ein 24jähriger Soldat hatte vor 3 Wochen eine Vergrösserung des linken Hodens bemerkt, die er auf eine Verletzung beim Turnen zurückführte. Der gänseeigrosse Tumor wuchs in den folgenden Monaten rasch heran. Nach ½ Jahr Umfang von 12—13 cm in der Länge, 10 in der Breite, glatte Oberfläche, gleichförmig elastische Konsistenz, bedeckende Haut verschieblich. Samenstrang bis zur Inguinalgegend verdickt.

Kastration. Gewicht der Geschwulst 485 gr. Albuginea stark verdünnt, nicht verwachsen. Zwischen ihr und dem Tumor auf der ganzen Vorderfläche desselben eine 1—2 mm dicke Schicht von erhaltenem Hodengewebe. Die Oberfläche des Tumors zeigt knorpelharte Konsistenz und regelmässige Lappung, ebenso der Durchschnitt. Am oberen und unteren Ende zwei mit der Hauptmasse durch einen Strang verbundene, abgeplattete Knorpelknoten von 2—3 cm Durchmesser. Die Farbe des Durchschnitts gelblich, die einzelnen Knorpelinseln durch rötliche, stellenweise sehr dicke Bindegewebszüge von einander getrennt, von teilweise fast knöcherner Konsistenz. Im Centrum des Schnittes grössere Lappen von gelblicher Farbe, in der Peripherie eine Unmasse von polyedrischen kleinen Knorpelstücken von weisslich-gelber Färbung. Zahlreiche Samenkanälchen im Bindegewebe, welches dem Corpus Highmori zu immer mehr an Konsistenz gewinnt und stellenweise verknöchert. In der Masse des Tu-

1) Gazette d'hôpital. Octob. 1861.

mors einzelne kleine Schleimcysten, 2—3 mm im Durchmesser haltend. Die mikroskopische Untersuchung ergibt das Vorhandensein von Knorpel in den Samenkanälchen, im Bindegewebe, in den Cysten, teilweise in Erweichung.

Einen kongenitalen Fall von reinem Hodenenchondrom hat C. O. Weber[1]) mitgeteilt.

Bei der Geburt hatte der linke Hoden die Grösse eines Taubeneis. 14 Monate nach der Geburt ergab die Punktion nur einen Tropfen klarer, schleimiger Flüssigkeit, hiernach Abscessbildung.

Kastration. Innerhalb der Albuginea ein grosser Abscess, massenhafte fettig entartete Knorpelzellen enthaltend und von der zerfallenden Wand des Tumors begrenzt. An der vorderen Wand der Albuginea noch fettig entartetes Knorpelgewebe erhalten. Der Rest der Geschwulst, von der Grösse eines Hühnereis ist im wesentlichen Enchondrom, welches gegen die Oberfläche zu in fettiger Degeneration begriffen ist, während in der Tiefe noch vollkommen milchweisse Knorpelmassen mit hyaliner Grundsubstanz und centraler Verknöcherung liegen. Sie gehen zum Teil in rötliches weicheres Knochengewebe über, in dessen Zellen und Grundsubstanz massenhafte Pigmentmassen eingelagert sind. Von ursprünglichem Hoden und Nebenhoden keine Spur mehr zu finden.

Ueber einen von Monod und Terrillon[2]) zu den reinen Enchondromen, von Kocher[3]) zu den Fibrochondromen gerechneten Fall berichtet Poinsot[4]).

Bei dem 4jährigen Pat. seit einiger Zeit Anschwellung des linken Hodens. Derselbe ist gänseeigross, ovoid, von glatter Oberfläche, gleichmässig hart, ausgenommen eine fluktuierende Stelle an der Vorderfläche, indolent. Inguinaldrüsen nicht geschwollen, Samenstrang intakt. — Kastration. Gewicht des Tumors 150 gr. An der oberen vorderen Seite ein kleiner weicher Tumor, Nebenhoden in der kranken Partie völlig aufgegangen. Auf der Schnittfläche erscheinen einzelne, durch Bindegewebe getrennte blauweisse Knorpelfragmente von verschiedener Grösse. Die Knorpelzellen gross, unregelmässig, 1, 2 und mehrkernig. An einer Stelle fast reines Bindegewebe. — Nach 7 Monaten ist bei gutem Allgemeinbefinden eine Resistenz im linken Hypochondrium und einige Knoten in der Fossa iliaca zu fühlen. Bald darauf Kachexie, Ascites, Dyspnoe und Husten, Fieber. Kein Recidiv an der Operationsstelle. Tod 8 Monate nach der Operation.

Die Sektion ergibt: Samenstrang bis 4 cm über der Narbe intakt, dann beginnt ein fester, harter, anscheinend von mehreren indurierten

1) Allgem. med. Centralzeitung 1860.

2) Traité des Maladies du Testicule. Paris 1889.

3) Kocher. Deutsche Chirurgie. Bd. 50 b.

4) Bulletins et Mémoir. de la soc. de chir. Paris 1878.

Lymphdrüsen gebildeter Strang. Induration sämtlicher Lymphdrüsen der Umgebung. In der stark vergrösserten Milz mehrere Knorpelknoten, darunter ein faustgrosser. In den Lungen eine Menge von nuss- bis linsengrossen Knoten. Mikroskopisch Myxochondrom.

Einen ebenfalls von Monod und Terrillon zu den reinen Formen gerechneten Fall veröffentlichte Th. Anger[1]).

Der 43jährige Pat. wurde durch Kastration von einem umfangreichen Enchondrom des linken Hodens befreit. Die Schnittfläche zeigt starke Bindegewebsentwicklung, der Vorderfläche des Tumors liegt der stark abgeplattete ausgedehnte Hoden auf, vom Tumor durch eine bindegewebige Schicht getrennt. 2½ Jahre nach der Operation ist der Pat. recidivfrei, von gutem Aussehen, keine Drüsenschwellungen in der Fossa iliaca.

Das Gleiche gilt von dem (von Kocher nicht erwähnten) Falle Demarquay's[2]).

Pat., 34 Jahre alt, erlitt vor 15 Monaten eine Quetschung des Hodens durch einen Pferdehufschlag, darauf starke Entzündung und bleibende Schwellung, welche stossweise, von lebhaften Schmerzen begleitet, zunimmt. Kastration. Gewicht des Tumors 1 kg, senkrechter Durchmesser 40 cm, querer 29 cm. Der Tumor füllt die ganze Albuginea aus und ist aus teils kleineren, in gefässreichem Bindegewebe liegenden zerstreuten Knorpelstücken, teils grösseren, unregelmässigen, nach verschiedenen Richtungen gewundenen Knoten zusammengesetzt. An einer Stelle eine geronnenes Blut und halbfeste Zerfallsmassen enthaltende Erweichungscyste des Knorpels. Pat. konnte nicht weiterhin beobachtet werden.

Zwei weitere Fälle erwähnt Kocher, der eine betrifft ein Präparat der Züricher, der andere ein solches der Göttinger Sammlung.

Das Züricher Präparat zeigt auf dem Durchschnitt mehrere grosse, bis wallnussgrosse Knoten ohne scharfe Zeichnung, der Hauptknoten im Rete testis, im oberen Teil eine grössere Cyste mit bröckelig zerfallenem Inhalt, Nebenhode und Samenstrang frei, dagegen eine Lymphdrüse vollständig knorpelig entartet. Metastasen traten auf.

Der Göttinger Tumor enthält hyaline, knorpelige Durchschnitte, welche ohne bestimmte Grenzen in das sie trennende und umschliessende, opakere, weissliche oder gelbliche Gewebe übergehen. Während in dem Knorpelgewebe in wenig getrübter Grundsubstanz grosse, ovale und runde scharfrandige Knorpelzellen oft mit sehr deutlicher Kapsel zu sehen sind, einen sehr deutlichen, stark gekörnten, ovalen oder eckigen Kern enthaltend, wird gegen die gelbliche Umgebung zu die Grundsubstanz körniger, die Zellen undeutlicher, kleiner, in die Länge gestreckt, um endlich in ein kernreiches, gestreiftes

1) Bulletins et Mém. de la soc. de Chir. Paris 1878. p. 235.
2) Union médicale 1862. Nr. 28.

Zwischengewebe mit länglichen Zellen überzugehen. Der Tumor fühlt sich in toto derb elastisch an. Durchschnitte von Samenkanälchen sind nur an der Oberfläche der hyalinen Knorpelmassen zu sehen, wo diese eine gelbliche Färbung annahm, um dann ohne scharfe Grenze in die umschliessenden Bindegewebszüge überzugehen. Während im eigentlich hyalinen Knorpel gar nichts mehr von Samenkanälchen zu sehen war, erschienen in jener gelblichen Randpartie ovale und etwas unregelmässige Lumina mit streifigem, körnigem Inhalt, oft wie durch aneinander stossende kleine Epithelzellen in Felder geteilt, stellenweise Fettkrystallnadeln einschliessend. Die Lumina zeigen keine andere Wand, sondern ein einziger Zug von Knorpel und körnigem Grundgewebe und kleinen unregelmässigen Knorpelzellen zog sich zwischen denselben hin, um nach aussen in die grösseren Bindegewebszüge überzugehen. Der Nebenhoden intakt.

Weiterhin gehört vielleicht nach Monod und Terrillon ein von F. Parker [1]) veröffentlichter Fall zu den reinen Enchondromen (Originaltext nicht zugänglich). Unsichere und wahrscheinlich nicht reine Fälle sind die von Zambionchi [2]) (ungenügende Beobachtung), von E. Cruveilhier und de Mounoir [3]) (wahrscheinlich Mischgeschwulst mit embryonalen Zellen), von Adam [4]) (Kombination mit Kystom).

Ein von D. Giordano [5]) beschriebener Fall zeigt den übrigen Fällen sehr ähnliche Symptome, jedoch wurde weder Operation noch Sektion vorgenommen. In einem zweiten von demselben Autor veröffentlichten Fall ist der Symptomenkomplex ebenfalls dem der vorhergehenden Fälle sehr ähnlich, die mikroskopische Untersuchung ergibt jedoch an einigen Stellen auf der Grenze zwischen Knorpel und Bindegewebe massenhafte sarkomatöse Zellen. Giordano, welcher den Tumor zu den reinen Enchondromen zählt, hält diese Zellen für embryonale Knorpelzellen und Fibroblasten indem er sich auf Rindfleisch's [6]) Theorie beruft. Monod und Terrillon dagegen rechnen diese Formen schon zu den Uebergangs- und Mischgeschwülsten. —

Auf Grundlage der im Vorstehenden angeführten 12 Beobach-

1) Enchondroma, deposit of bone in testis, small cyst. Transactions of the South Carolin. med. association 1883.

2) Bulletins de la soc. anatomique 1874.

3) Ibid. 1873 und J. Marion. Historique, généralisation, prognostic de l'enchondrome du testicule Thèse de Paris 1886.

4) Adam. Essai sur l'enchondrome du testicule. Thèse de Paris 1878.

5) La Tunica chirurgica Nr. 11. 1893.

6) E. Rindfleisch. Abhandlung über histologische Pathologie.

tungen von reinem Enchondrom des Hodens will ich versuchen, die wichtigsten Punkte bezüglich dieser seltenen Geschwulstform zusammenzufassen.

Ich beginne mit den pathologisch-anatomischen Verhältnissen. Die Form der Geschwulst ist eine gleichmässige, meist ovoide, mit dem dickeren Ende nach unten, die Oberfläche in der Mehrzahl der Fälle, wie auch in dem unserigen, abgesehen von einzelnen flachen Warzen und Erhebungen gleichmässig glatt, seltener mit grösseren Höckern und Knollen besetzt, die Konsistenz, wenn nicht sekundäre Erweichungen eingetreten sind, gleichmässig knorpelhart, die Grösse zwischen 11 und 5 cm in der Höhe und 8 und 4 cm in der Breite schwankend, die Schwere des Tumors 150 bis 500 gr. Nur in Demarquay's Fall wog die Geschwulst 1 kg und war 40 cm hoch und 29 cm breit.

Die äussere Haut und das Scrotum bleibt meist unverändert und ohne Verwachsungen, sie ist höchstens bei grossen Tumoren etwas verdünnt und varicös.

Die Tunica vaginalis bleibt ebenfalls in der Regel ohne Veränderung, in einzelnen Fällen fand man sie verdickt und mit Albuginea und Scrotum verwachsen, selten (Verneuil) bildet sie dicke bindegewebige Schwarten und einzelne mit Serum gefüllte Höhlen. Die meist unveränderte Albuginea ist fast immer leicht abziehbar von der Geschwulst. Unter ihr findet sich häufig eine nur ein oder mehrere mm dicke Schicht normalen oder fettig degenerierten Hodengewebes noch erhalten, das meist flächenförmig auf dem Tumor, und zwar immer nur an seiner Vorderfläche sich ausbreitet, seltener, wie in unserem Falle, einen cirkumskripten weichen Tumor bildet, noch seltener ganz fehlt.

Der Samenstrang blieb in 9 von 12 Fällen intakt, einmal jedoch nur bis 4 cm oberhalb der Operationswunde, im anderen, besonders in den mit sehr schnell eintretenden allgemeinen Metastasen verlaufenden Fällen bildete er bis zum Inguinalkanal eine Kette von knorpelig entarteten Lymphdrüsen. Manchmal bestehen zwischen ihm und dem Nebenhoden und dem Tumor mehr oder weniger feste Verwachsungen, in anderen Fällen dehnt die rasch wachsende Geschwulst ihn sowohl wie den Nebenhoden stark aus.

Der Nebenhoden bleibt ebenfalls meist frei, nur bei dem kongenitalen Enchondrom (Weber) war nichts mehr von ihm zu finden und nur einmal (Dauvé) repräsentierte er eine mit Samenstrang und Haupttumor fest verwachsene, graue, teilweise vereiterte

Masse mit einem erweichenden Knorpelknoten in seinem Kopfe. Auf dem Durchschnitt erscheint die Neubildung in zwei Formen, entweder als ein oder mehrere bis wallnussgrosse Knoten, welche ohne scharfe Grenze in das sie umgebende Bindegewebe übergehen (3 Fälle) oder häufiger als massenhafte, rundliche, ovale, längliche und gewundene Knorpeldurchschnitte von mehreren Millimetern im Durchmesser, welche durch spärliches, rötliches Bindegewebe, aus welchem sie sich leicht herausschälen lassen, getrennt werden (7 Fälle). Der Knorpel selbst ist milchweiss, bläulich, gelblich oder rötlich gefärbt, je nachdem Kalkablagerungen, Verfettungen oder andere regressive Metamorphosen Platz gegriffen haben. Nur in 2 Fällen (L'honneur, Weber) fanden sich auch in den Bindegewebszügen einzelne Knorpelzellenreihen. Im übrigen ist der Schnitt infolge der verschiedenen sekundären Veränderungen, welche der Knorpel eingeht, selten (so in unserem Falle) auf der ganzen Schnittfläche gleichmässig gestaltet.

Mikroskopisch findet man dementsprechend auch in ursprünglich reinen Enchondromen alle möglichen Uebergänge von reinem Knorpel zu schleimiger Erweichung, Zerfall und Auflösung. Besonders bei den grossknotigen Formen, aber auch, entgegen der Meinung Kocher's [1]) (wie z. B. in unserem Fall), bei den ästigen und verzweigten Formen findet man, dass der Knorpel fast unmerklich allmählich in das dazwischenliegende Bindegewebe übergeht. Im Centrum der einzelnen Knoten ist der Knorpel meist hyalin, oft sehr zellreich, mit rundlichen, seltener unregelmässigen Zellen, welche 1 bis mehrere, selten (Dauvé) bis 10 Kerne enthalten, und teilweise eigene Kapsel haben. C. O. Weber fand in seinem Falle stellenweise massenhaftes, in Knorpelzellen und Grundsubstanz eingelagertes Pigment.

Gegen die Peripherie der Knorpelknoten zu werden die Zellen immer glatter, kleiner und länger, die Grundsubstanz erscheint allmählich streifig, und noch weiter nach aussen findet so ein allmählicher Uebergang zu fibrillärem, embryonalem oder verschleimtem Bindegewebe statt.

Ueber die Entstehungsweise und die Art der Ausbreitung des Knorpels in solchen Fällen gehen die Meinungen auseinander. Virchow [2]) schloss gerade aus diesem allmählichen Uebergang, dass das Bindegewebe die Matrix des Knorpels, ähnlich dem Perichon-

1) Deutsche Chirurgie. Bd. 50 b.

2) Die krankhaften Geschwülste. Bd. 1 und sein Archiv. Bd. 8.

drium sei. Durch das den Hoden treffende Trauma in entzündliche Wucherung versetzt, bildet es massenhafte Fibroblasten, welche durch Abscheidung von Intercellular- und Kapselsubstanz zu Knorpelzellen sich umbilden. Dabei wird die Drüsensubstanz teils auseinandergeschoben, teils atrophiert sie.

Billroth [1]), Monod und Terrillon dagegen führen die Entstehung des Knorpels auf verirrte, embryonale Knorpelkeime zurück, welche infolge irgend einer Reizung zu wuchern anfangen. Diese Keime stammen entweder von den protovertebralen Keimblättern oder von der Chorda dorsalis und gelangen zu einer Zeit in den Hoden, wo er der Wirbelsäule anliegt, eine Auffassung, welche in dem Vorkommen von knorpeligen Tumoren in Organen, welche sich im Embryonalstadium in ähnlicher Umgebung befinden wie der Hoden, z. B. in der Parotis, eine Stütze findet.

Dauvé endlich erklärt die Entstehung des Knorpels durch eine vielleicht vererbbare Prädisposition zu knorpeliger Diathese.

Für die Knorpelentwicklung bei der zweiten Form der Hodenenchondrome, der ästigen und verzweigten Knorpelwucherung nimmt Virchow ebenfalls direkte Entstehung aus den Bindegewebszügen an und damit scheint der mikroskopische Befund in unserem Falle übereinzustimmen. Obgleich sich die einzelnen Knorpelbälkchen leicht aus dem Bindegewebe loslösen liessen, fand sich doch mikroskopisch derselbe unmerkliche Uebergang von Knorpel zu Bindegewebe wie in den oben beschriebenen grossknotigen Formen, dagegen nirgends, wie es Billroth bei diesen Formen nachwies, findet sich eine Schicht erst von Spindelzellen in einer schleimigen Substanz, und nach aussen eine Schicht abgeplatteter Zellen zwischen den Knorpelkolben und der Wand. Billroth deutet diesen Befund als die in den Kanal hineingestülpte, den Knorpelzapfen überziehende Wand eines Kanälchens. Die Knorpelmassen befinden sich hiernach in solchen Fällen (Paget, L'honneur, Demarquay) jedenfalls oft innerhalb von Lymphgefässen und vielleicht auch von Samenkanälchen des Hodens. Ob aber, wie Paget, Curling und Wartmann annehmen, der Knorpel in solchen Fällen von Epithel dieser Kanälchen nun auch abstammt, scheint bei der Zusammenhangslosigkeit der Wand, welche allerdings in unserem Falle wohl makroskopisch, nicht aber mikroskopisch vorhanden war, unwahrscheinlich.

1) Zur Entwicklungsgeschichte des Hodencystoids. Virchow's Archiv Bd. 8. S. 433.

Verneuil[1]) fand denn auch in Fällen, wo sich der Knorpel innerhalb von erweiterten Samenkanälchen befand, keine Spur von Uebergängen zwischen Knorpel und Wandepithel, und Queckett[2]) und Verneuil sahen die Wandungen solcher Kanälchen wohl in einzelnen Fällen verdickt und mit einzelnen Resten von Drüsenepithel besetzt, häufiger aber nur durch einen mit platten Zellen besetzten Bindegewebsstreifen gebildet, ähnlich der Wand eines Lymphgefässes, während die epithelialen Zellen ganz verschwunden waren.

Für das Eindringen von Knorpelmassen in Lymphgefässe spräche nach Virchow's Ansicht weiterhin der Ausgangspunkt der Erkrankung vom Rete testis. Durch primäre Knorpelentwicklung an dieser Stelle müsste der Lymphstrom bedeutend gehemmt und damit die Bildung von Erweiterungen sehr begünstigt werden. Wenn aber einmal Varicositäten entstanden sind, so kann ein Hineinwachsen des Knorpels in die Gefässe oder Lymphräume leicht erfolgen, wie denn auch dieser Prozess beim Chondrokystom des Hodens ungewöhnlich häufig ist.

Was die Bindegewebsschicht zwischen den Knorpelknoten anlangt, so finden sich in ihr alle Formen von Bindegewebe, häufig (wie auch in unserem Falle) stellenweise Anhäufung von Fibroblasten von sarkomatösem Aussehen, besonders in den jüngeren Partien der Geschwulst. Nach Rindfleisch[3]) trifft man in dieser Wachstumsperiode zwischen Knorpel und Bindegewebe massenhafte sarkomatöse Zellen auch bei reinen Enchondromen, wogegen Monod und Terrillon derartige Tumoren schon zu den Uebergangsformen zählen (so der Fall von Giordano). Das Bindegewebe kann so stark wuchern, dass es an einzelnen Stellen allein ohne jeden Knorpel besteht (Poinsot). Im übrigen zeigt es auf dem Durchschnitt häufig teilweise Verschleimung, zahlreiche Lumina erweiterter Blut und Lymphgefässe und meist nur spärliche, nach Virchow jedoch nie fehlende Reste von Hodenkanälchen; in grösserer Anzahl waren sie nur einmal noch erhalten (Göttinger Präparat).

Von regressiven Veränderungen kommen am häufigsten Erweichungscysten des Knorpels vor, welche besonders in den ältesten Knoten auftreten, während schnell gewachsene und frühzeitig entfernte Tumoren (wie z. B. der unserige) oft keine Spur von Er-

1) Bulletin de la soc. de chirurg. Paris 1861.
2) Medico-chirurg. Transactions. T. 36.
3) Vorlesungen über patholog. Histologie.

weichung zeigen. Diese besteht in einer myxomatösen, seltener fettigen Entartung im Centrum der Knoten und bildet bis nussgrosse Cysten, welche von zerfetzten, aus degenerierenden Knorpelzellen bestehenden und mit zahlreichen Vorsprüngen gegen das Lumen bedeckten Wänden begrenzt sind und glasig muköse oder auch grüngelbliche eiterähnliche Massen (Verneuil) oder geronnenes Blut (Demarquay) und trockene Zerfallsmassen (Züricher Fall) enthalten. Seltener werden sie von einem Netzwerk noch stehengebliebener Knorpelleisten durchzogen. Gewöhnlich wird der im Bereich des Rete testis liegende Knorpel zuerst ergriffen, selten zuerst der Nebenhoden (Dauvé) und die vorderen Partien des Tumors (in C. O. Weber's Fall vielleicht als Folge einer Probepunktion). Mikroskopisch enthält der Inhalt der Cyste keine Eiterkörperchen, dagegen massenhafte Kerne von Knorpelzellen und fettigen Detritus.

Streng zu scheiden sind von diesen Bildungen kleine, 2—3 mm im Durchmesser haltende Cystchen, welche in der Bindegewebsschicht liegen, und nach Kocher durch Erweiterung von Samenkanälchen, nach Monod und Terrillon durch Wucherung und cystische Entartung von präexistierenden Epithelkeimen entstehen, jedenfalls aber den Bildungen bei beginnendem Hodenkystom sehr ähnlich sind. Ihre Wand hat den Bau einer Schleimhaut. Zambaco, welcher sie in den vorderen Teilen der Geschwulst beobachtete, vergleicht sie mit Graaf'schen Follikeln, Verneuil beschreibt sie als wuchernde, teils in unregelmässigen Haufen zusammengeballte, teils in Erweichungshöhlen flottierende Epithelien, und so fanden sie sich auch in unserem Falle, von einer einzelligen Cylinderzellenschicht umgeben, mit schleimiger Degeneration im Centrum, nur mikroskopisch sichtbar. Sie waren 3mal unter 12 Fällen vorhanden. Ferner kommen von Verneuil als Kystes lacunaires bezeichnete kleine Cystchen vor, deren epitheliale Oberfläche aus einer einzigen Lage von glatten Zellen besteht, wahrscheinlich erweiterte Lymphgefässe.

Centrale Verkalkung und Verknöcherung in den Knorpelknoten wurde nur in dem kongenitalen Enchondrom (Weber) beobachtet, dagegen war in L'honneur's Falle die Bindegewebsschicht teilweise verknöchert, und zwar am ausgesprochensten im Bereich des Corpus Highmori.

Der Ausgangspunkt der Geschwulst liegt wahrscheinlich im Rete testis. Dafür spricht, dass der Nebenhoden fast immer intakt bleibt, dass die grössten und anscheinend ältesten Knoten sich meist

im Bereich des Rete finden und hier auch am ersten erweichen, dass schliesslich, wenn überhaupt noch Hodensubstanz vorhanden ist, dieselbe immer nur an der Vorderfläche des Tumors liegt. In den Formen, welche durch ein Konvolut von ästigen und verzweigten Knorpelwucherungen in gleicher Weise in allen Teilen der Geschwulst gebildet werden, ist, wie auch in unserem Falle, der Ausgangspunkt allerdings schwierig zu bestimmen.

Metastasenbildung kommt wohl hauptsächlich durch die Lymphbahnen zu Stande und zwar meist ausgehend vom Rete testis. Hier wird das Hereinwachsen und Hereinbrechen von Knorpelmassen durch die nach Virchow's Ansicht hauptsächlich an dieser Stelle stattfindende Erweiterung der Lymphgefässe begünstigt werden müssen. In denjenigen Fällen jedoch, wo innerhalb kurzer Zeit Lungenmetastasen auftraten, fand die Infektions-Einschleppung auf dem Blutwege statt. In einem solchen Falle sah Paget die V. cava inf. mit einer knorpelig-degenerierten Lymphdrüse verwachsen und in ihr Lumen einen Knorpelzapfen hereinragen. Metastasen in Lymphdrüsen und Lymphgefässen traten 4mal auf, teils kontinuierlich von der Operationsnarbe bis zum Inguinalkanal und weiter entlang dem Samenstrange sich fortsetzend, teils nur einzelne Drüsen ergreifend.

Lungenmetastasen fanden sich 3mal in der Form von massenhaften in der ganzen Lunge zerstreuten grösseren und kleineren Knoten, welche sich einmal als Myxochondrome erwiesen. In dem bekannten Falle von Paget wogen die beiden Lungen 11½ Pfund. Metastasen in anderen inneren Organen sind seltener, so der Brust- und Bauchwirbelsäule anliegende grosse Abscesse, welche mikroskopisch sehr reichliche Knorpelzellenkerne enthalten und in die Därme perforieren können, ferner Abscesse und Knorpelknoten in der Fossa iliaca, in Milz und Niere, die in einem Falle durch die Bahn der Vasa spermatica zu Stande kamen. Die Metastasenbildung gleicht also im wesentlichen der der malignen Tumoren. —

Aetiologie. In 5 Fällen ging eine äussere Verletzung, meist ein Schlag oder Stoss gegen den Hoden oder eine Quetschung durch Fall auf denselben der Entwicklung der Geschwulst voraus. Ob in diesen Fällen immer ein wirklicher ätiologischer Zusammenhang zwischen Trauma und Geschwulstentwicklung besteht, muss dahin gestellt bleiben. Als wahrscheinlich dürfte er gelten in einigen Fällen, in denen sich sehr bald nach der Verletzung ein sehr harter und schmerzhafter Knoten im Hoden entwickelte, oder in

einem anderen Falle, in welchem dem Trauma eine bedeutende entzündliche Anschwellung folgte, welche anhielt, und sich in einzelnen, sehr schmerzhaften Attaquen vergrösserte. Einmal führte, angeblich eine zweite, ein Jahr nach der ersten eintretenden Verletzung eine Beschleunigung des Wachstums herbei. J. Müller und Virchow sind der Ansicht, dass die Verletzung, analog z. B. der Gelenktuberkulose, indem sie zu Entzündung führt, die Wucherung des Knorpels anrege.

Vorausgegangene syphilitische, gonnorhoische oder anderweitige Orchitiden waren niemals nachzuweisen.

Das Lebensalter der Patienten lag, abgesehen von einem kongenitalen Enchondrom (C. O. Weber) und von Poinsot's 4jährigem Patienten, zwischen dem 24. und 47. Jahre. —

Symptome und Verlauf. Die Affektion beginnt besonders in den Fällen, in denen ein Trauma vorausging, mit allmählicher oder plötzlicher Schwellung des Hodens, mit oder ohne Schmerzen, welche bald wieder verschwinden oder in Zwischenräumen auftreten können, selten dagegen anhalten. Manchmal, und so auch in unserem Falle, bemerken die Patienten erst durch Zufall eine Volumzunahme des Hodens, welche meist nur durch ihr Gewicht und ihre Grösse in späteren Zeiten der Wachstumsperiode dem Patienten unbequem wird. Diese ist von sehr verschiedener Dauer, 1½, 4, 6 Monate, 2, 5 Jahre werden angegeben, am kürzesten ist sie in den nachher mit Metastasen verlaufenden Fällen. Auffallend ist in unserem Falle die ungewöhnlich kurze Wachstumszeit von angeblich nur 7 Wochen vor Eintritt in die Klinik. Hie und da werden Schmerzen im Kreuz und Reissen in der Inguinalgegend geklagt, oft ohne gleichzeitige Schmerzen im Tumor. Manchmal kommt es nun nach sehr langsamen Wachstum plötzlich, oft unter lebhaften Schmerzen zu einer bedeutenden Vergrösserung der Geschwulst, oft zu einer Volumsverdoppelung in wenigen Wochen. Selten fehlen auch in dieser Periode die Schmerzen vollständig. Das Allgemeinbefinden ist gewöhnlich gut, höchstens durch die Schmerzen beeinflusst.

Auf der Höhe des Wachstums ist der gewöhnliche Befund folgender: In dem fast immer unveränderten Scrotum liegt, meist leicht in ihm verschieblich, ein ovoider Tumor, mit dem dicken Ende nach unten gerichtet, mit dem spitzen Ende nur selten den Inguinalkanal erreichend, überall von gleichmässig harter Konsistenz, nur an einzelnen Stellen weicher, lipomweich bis fluktuierend

sich anfühlend. Die Oberfläche des Tumors erscheint meist völlig glatt oder doch nur in sehr geringem Masse uneben, seltener lassen sich grössere Knollen durchfühlen. Druck ist fast immer schmerzlos, ausgenommen die weicheren Stellen, welche in einigen Fällen charakteristischen Hodenschmerz zeigen. Der Nebenhoden ist meist schwer durchzutasten, der Samenstrang fühlt sich gewöhnlich normal an, selten verdickt und verhärtet. Die Affektion ist immer einseitig.

Im weiteren Verlauf traten in fünf Fällen Metastasen auf und zwar viermal bestimmt erst nach der Operation, nämlich in Verneuil's Fall sehr bald nach der Kastration, bei Dauvé's Patienten 3 Wochen, bei Paget's Beobachtung einen Monat und bei Poinsot's Fall acht Monate nach der Exstirpation. Die Metastasen traten in den beiden letzten Fällen ziemlich plötzlich unter akuten peritonitischen Erscheinungen auf. Nach der Operation ist in diesen Fällen das Allgemeinbefinden in der ersten Zeit meist noch gut, dann treten unter zunehmender Cachexie und oft unter Fieber die Metastasensymptome auf, und nach sehr verschiedener Dauer, nach 5 Wochen (Paget), nach 3 Monaten (Dauvé), 5 Monaten (Verneuil), 8 Monaten (Poinsot) erfolgt der tötliche Ausgang.

Die Lungenmetastasen boten von klinischen Symptomen Dyspnoe, Dämpfung über den Clavikeln und hinten unten, Rasselgeräusche und verlängertes Exspirium an denselben Stellen, Husten. Als frühestes Zeichen von Metastasen in den Bauchorganen wurden Kreuzschmerzen beobachtet, später Meteorismus, Ascites, Erbrechen, Schmerzhaftigkeit des Abdomens, einigemale war an den betreffenden Stellen vermehrte Resistenz durchzutasten. Recidiv an der Operationsstelle trat nur in einem Falle auf (Dauvé), und zwar schon nach 7 Tagen, sodass es sich hier offenbar um ein kontinuierliches Recidiv handelt.

Von den metastasenfreien Fällen wurden 6 nach der Operation überhaupt nicht mehr oder zu kurz beobachtet, und nur in Anger's Fall war der Patient 2½ Jahre nach der Operation noch vollkommen recidivfrei. Die Nachuntersuchung unseres Falles, ein halbes Jahr nach der Kastration, ergab, dass bisher keine Metastasen und kein Recidiv auftraten.

Die Lebensdauer der Patienten von der ersten bemerkbaren Entwicklung der Geschwulst an betrug also in den Fällen mit Metastasen noch im besten Fall 5½ Jahre (Verneuil), etwas über

2 Jahre bei Paget's und Dauvé's Kranken, nur 9 Monate bei Poinsot's Beobachtung. —

Die Diagnose des Hodenenchondroms ist dann zu stellen, wenn man es mit einem im Scrotum verschieblichen, voluminösen, ovoiden, ziemlich rasch wachsenden Tumor mit glatter, seltener knolliger Oberfläche und knorpelharter, elastischer Konsistenz zu thun hat, welcher bei Druck schmerzlos und nur ausnahmsweise spontan schmerzhaft ist, welcher fernerhin keine Wirkung auf das Allgemeinbefinden ausübt und Samenstrang und Nebenhoden unverändert lässt.

Differentialdiagnostisch konnten zunächst Hydrocele und Hämatocele mit stark verdickten Wänden in Betracht kommen; allein bei beiden erreicht die Konsistenz nur sehr selten die Knorpelhärte des Enchondroms und ist dann jedenfalls über allen Teilen der Geschwulst gleichmässig, wodurch sich die Enchondrome mit erweichten Stellen von selbst ausschliessen. Schliesslich entscheidet der Verlauf und in zweifelhaften Fällen die Probepunktion, welche mehrmals bei Enchondromen gemacht wurde. Der Troikar drang nur sehr schwer ein, und es wurden immer nur einige Tropfen Blut entleert. Hodenkystome haben immer eine bedeutendere Anzahl von fluktuierenden Stellen wie die Enchondrome mit stellenweiser Erweichung, und es fehlt die Knorpelhärte an den übrigen Teilen. Die Probepunktion entscheidet auch hier.

Eher könnten Verwechslungen mit Sarkomen und Carcinomen des Hodens eintreten. In allen Fällen wird das für die Diagnose Ausschlaggebende die auffallende Härte der Geschwulst sein. —

Die Prognose der Enchondrome überhaupt wurde von älteren Autoren, so Cruveilhier, Lebert, Dolbeau als immer oder fast immer günstig angenommen und das Enchondrom als lokal verlaufende gutartige Geschwulst betrachtet, aber schon Virchow erklärte, dass nach seinen Erfahrungen der schöne Traum von der absoluten Gutartigkeit der Enchondrome zu Ende sei. Er hält die weichen Formen meist für bösartiger wie die harten und den Hoden wegen seines Reichtums an Blut und Lymphgefässen für besonders geeignet zur Verschleppung von Knorpelkeimen.

Unsere Kasuistik ergibt, dass von 7 überhaupt nach der Operation noch weiterhin beobachteten Fällen 5 zu Metastasenbildung und tötlichem Ausgang führten (Verneuil, Paget, Dauvé, Poinsot, Züricher Fall) und zwar zu Metastasen fast immer in den

ersten Monaten nach der Operation. Ausserdem erfolgte in Dauvé's Beobachtung ein kontinuierliches Recidiv in der Operationswunde. Es muss also für die Hodenenchondrome in der grossen Mehrzahl die Prognose als ebenso infaust wie für die andern malignen Neubildungen gestellt werden. Auch bei Anger's Beobachtung, bei der übrigens eine genauere mikroskopische Diagnose nicht angegeben wurde, dürfte die recidivfreie Zeit von $2^1/_2$ Jahren und noch weniger die eines halben Jahres in unserem Falle völlig die absolute Gutartigkeit der Fälle beweisen. Von dieser schlechten Prognose sind auch die Fälle, in welchen starke Bindegewebsentwicklung oder gar Cystenbildung mit epithelialer Wucherung vorhanden war, nicht auszunehmen.

Im übrigen ist schon durch den häufigen Uebergang auch von ursprünglich reinen Formen in Mischgeschwülste und durch die oft erst in späteren Stadien auftretende Kombination mit malignen Tumoren die schlechte Prognose verständlich. —

Da die Prognose, wie wir eben ausgeführt haben, bei den Hodenenchondromen ebenso ungünstig ist wie bei den eigentlichen malignen Neubildungen, so müssen hier auch dieselben Grundsätze bezüglich der Therapie wie bei den letzteren Geltung haben. Die einzige Aussicht für die radikale Heilung gewährt offenbar eine möglichst frühzeitige Kastration, wobei vom Samenstrang ein möglichst grosses Stück mit zu entfernen ist. In der That endeten diejenigen Fälle sämtlich tötlich, wo die Kastration erst sehr lange Zeit nach dem ersten Auftreten von Symptomen eines Hodentumors gemacht wurde (Paget und Dauvé nach 2 Jahren, Verneuil nach 5 Jahren). Dagegen blieben L'honneur's und Demarquay's Patienten, welche 3 Wochen resp. 15 Monate nach Auftreten der ersten Symptome operiert wurden, am Leben; nur Poinsot's Kranker, bei dem die Operation kurze Zeit nach dem Auftreten der Krankheit vorgenommen wurde, ist an Metastasen zu Grunde gegangen. Auch unser Fall, wo der Patient 7 Wochen nach den ersten Symptomen operiert wurde, scheint dafür zu sprechen, dass möglichst frühzeitige Operation vielleicht einigermassen gegen Metastasen schützt.